Lane Medical Library

Aus der Frauenklinik, Direktor: Professor Dr. Henkel und
aus der Kinderklinik, Direktor: Professor Dr. Ibrahim der
Friedrich-Schiller-Universität Jena

Über angeborene Sarkome der Extremitäten

Inaugural-Dissertation

zur Erlangung der Doktorwürde einer Hohen Medizinischen Fakultät der
Friedrich-Schiller-Universität
Jena

Vorgelegt von

Peter Zersch

aus Weimar

1935

Gedruckt mit Genehmigung der Medizinischen Fakultät
der Friedrich-Schiller-Universität Jena.

Referent: Prof. Dr. Ibrahim.

Jena, den 24. Oktober 1935.

Prof. Dr. Guleke,
dz. Dekan.

Zu allen Zeiten haben die Geschwülste, insbesondere die bösartigen, im Mittelpunkt der medizinischen Forschung gestanden, und hier wieder interessierte am meisten die Frage ihres Wesens und die Frage nach ihrer Entstehungsursache. Schon Galen verstand unter einem Sarkom das widernatürliche Wachstum des Fleisches in der Nasenhöhle und bezog auch die Polypen in diese Kategorie ein. Er faßte die Neubildung als ein fremdartiges Gebilde auf, das von außen in den Körper hineingelangt sei und wie ein Parasit in ihm schmarotze. In der ätiologischen Forschung der Geschwülste sind in erster Linie zwei Richtungen, die sich dem Durcheinander von Vorstellungen herauskristallisiert haben. Die Irritationstheorie von Virchow weist darauf hin, daß äußere Reizwirkungen der verschiedensten Art Anlaß zu einer Geschwulstbildung geben könne. Er nahm an, daß die betreffenden Gewebe eine Herabsetzung ihrer physiologischen Widerstandsfähigkeit erfahren hätten. In solchen Geweben fände aller Wahrscheinlichkeit nach durch den Reiz eine „Steigerung der proliferativen Kräfte der Zelle statt", oder er sprach von einer „Störung des Zellgleichgewichts", oder es würde ein „Fortfall von Wachstumshindernissen" hervorgerufen. Als irritative Momente kommen in Betracht: sowohl das einmalige, plötzlich einwirkende Trauma, als auch anhaltende oder häufig wiederkehrende physikalische, chemische, bakterielle Reize, sowie auch chronisch-entzündliche Prozesse, Warzen und Narben. Als Beweise für diese Irritationstheorie sprechen das Vorkommen von Krebs an Zunge und Wange, das Entstehen des Ca an der Lippe bei Pfeifenrauchern, von Skrotalkrebsen bei Schornsteinfegern, Entwicklung des Krebses der Haut aus chronischem Ekzem, auf Lupusnarben und nach häufigen Röntgenschädigungen.

Mit der Verbesserung der mikroskopischen Technik und der Fortentwicklung der Bakteriologie sind Parasiten als Ursache für die Entstehung von Geschwülsten gemacht worden. So ist untersucht worden, ob bei Neugeborenen eine intrauterine parasitäre Infektion anzunehmen sei. Es ist aber bisher schwierig festzustellen gewesen, ob die Parasiten schon in die vorher ausgeschalteten Keime hineingelangten, oder ob die in der Embryo-

nalanlage vorhandenen Parasiten irgendwelche Wachs- und Wucherungsstoffe erzeugt hätten. Ribbert meint dazu, daß Parasiten, die in Zellen eindringen, ihre Vitalität niemals erhöhen, sie können sie nur herabsetzen.

Die Annahme der angeborenen Grundlage für die Geschwulstbildung ist die andere Richtung der ätiologischen Forschung.

Cohnheim war es, der die Theorie der überschüssigen und versprengten Keime aufstellte und sagte, daß „eine Geschwulst als eine atypische Gewebsneubildung von embryonaler Anlage" zu erklären sei. Ribbert gab dieser Theorie eine neue Form und hat sie auch wesentlich ergänzt, indem er sie auch auf das postembryonale Geschehen ausgedehnt wissen will, d. h. daß nach seiner Meinung auch extrauterin versprengte Keime die Grundlage zu einer Geschwulstbildung sein können. Hierzu sagt Borst: Wirklich spricht eine große Reihe von Tatsachen für eine angeborene Grundlage der Geschwulsbildungen. Einmal wird eine große Reihe von Geschwülsten von den Trägern auf die Welt gebracht..., andererseits treten die gleichen Tumoren im frühesten Kindesalter auf, so daß es gerechtfertigt ist anzunehmen, daß auch sie kongenital angelegt sind.

Es wäre noch anzuführen, das nicht durchaus seltene Vorkommen von kongenitalen malignen Tumoren bei Kindern, deren Vater oder Mutter an solchen Tumoren gelitten haben. Von derartigen Fällen ist aber äußerst wenig bekannt. *Friedreich* (Virchow-Archiv, Bd. 36, S. 465) beschreibt einen Fall, wo beim Mammakarzinom der Mutter der Fötus eine Metastase am Knie aufwies. Ob nun hier eine Uebertragung auf dem Blutwege, wie etwa bei kongenitaler Tuberkulose oder Syphilis, anzunehmen ist, scheint aber fraglich. Näher läge vielleicht eine gleiche Keimanomalie. Für diese sprechen auch die wenigen Beobachtungen maligner Tumoren bei Geschwistern. *Manson* (Zentralbl. f. Chir., Bd. 4, 1914) beschreibt einen Fall, wo die Mutter und zwei Söhne an einem Lymphosarkom des Nackens gestorben sind, und *Puls* (Virchow-Archiv, Bd. 94) berichtet von einem Fall, wo bei einer 56jährigen Frau und ihrer 23jährigen Tochter eine gutartige Geschwulst der Mamma aufgetreten ist.

Wägt man nun die einzelnen, oben besprochenen Theorien gegeneinander ab, so kommt man schließlich doch zu der Annahme, daß die wirkliche Ursache der Entstehung der kongenitalen Tumoren ebenso unklar ist wie die Ätiologie der Geschwülste Erwachsener, und daß bei den intrauterin entstandenen Geschwülsten eher eine embryonale in Betracht gezogen werden muß, als Traumen oder andere äußere Einflüsse.

Aus den zahlreichen Veröffentlichungen über das Vorkommen der kongenitalen Sarkome bei Kindern geht hervor, daß von den Geschwülsten des Kindesalters im speziellen das Sarkom am häufigsten zu finden ist.

So fand *Schamoni* (Ztschr. f. Krebsforsch. 1925, Bd. 22) bei seiner umfassenden statistischen Untersuchung, daß das Sarkom im allgemeinen beim männlichen Geschlecht überwiegt. Die Verteilung auf die Altersklassen ergibt ein Gesamtdurchschnittsalter der männlichen Sarkomkranken von 33,7, der weiblichen von 26,2 Jahren.

	Männer	Frauen
1. Jahrzehnt	7,4%	6,7%
2. „	17,7%	13,5%
3. „	18,4%	16,0%
4. „	14,0%	17,0%
5. „	15,4%	25,0%
6. „	19,0%	13,4%
7. „	5,2%	5,0%

Mauderli fand in der Literatur 157 Fälle von Sarkomen bei jugendlichen Individuen, welche sich auf die verschiedenen Altersklassen folgendermaßen verteilen:

Bis zum 1. Jahr	11 Fälle
Vom 1.—3. „	15 „
„ 3.—5. „	35 „
„ 6.—9. „	23 „
„ 9.—12. „	21 „
„ 12.—16. „	52

Stübinger hat in seiner Arbeit außer 27 Fällen von Karzinomen 111 Fälle von Sarkomen nachgewiesen, welche Kinder unter 11 Jahren betreffen. Auf die Organe verteilen sich die einzelnen Fälle wie folgt:

Niere	32
Haut und Knochen	38
Prostata	4
Hoden	6
Scheide	4
Uterus	1
Blase	3
Darm und Darmdrüsen	10
Gehirn	7
Auge	3
Parotis	1
Lymphdrüsen des Halses	1

Eine Reihe dieser Fälle wurden bereits bei der Geburt beobachtet, sie sind deshalb mit Recht als kongenital beschrieben worden. Außerdem wurde eine Anzahl von Fällen den kongenitalen zugerechnet, welche bei Kindern in Erscheinung traten, als sie bereits einige Monate oder gar Jahre alt waren. Auf diese Weise blieben 33 Fälle von rein kongenitalem Sarkom übrig, die sich folgendermaßen verteilten:

Niere	9	
Darm und Adnexe	4	
Scheide	1	
Knochen und Haut	19	Fälle

Goebel berichtet aus der Literatur im ganzen etwa über 43 streng kongenitale Sarkome; es kommen dazu noch viele, in den ersten Monaten des Lebens bemerkte sarkomatöse Geschwülste, die mit mehr oder weniger Berechtigung auch als angeboren angesehen werden können.

Das umfassendste Werk über die malignen Geschwülste des Kindesalters ist von *A. Steffen*. Aus der Literatur sind dort zusammengestellt:

Nieren- und Nebennierengeschwülste: 222 Fälle, darunter 127 Sarkome, wovon 96 auf das Alter von 0—5 Jahren fallen, 1 Fall ist als kongenital angegeben worden.

Blase: 32 Tumoren, davon 23 Sarkome, wovon 19 auf das Alter von 0—5 Jahren treffen.

Männliche Geschlechtsorgane: 19 Tumoren, darunter 11 Sarkome, 7 im Alter von 0—5 Jahren.

Weibliche Geschlechtsorgane: 34 Tumoren, darunter 24 Sarkome, 17 im Alter von 0—5 Jahren.

Leber: 39 Tumoren, darunter 10 Sarkome, 7 im Alter von 0 bis 5 Jahren.

Pankreas: 3 Tumoren, darunter 2 Sarkome, 1 im Alter von 5 Jahren.

Milz: 3 Tumoren, 1 Sarkom unter 5 Jahren.

Knochen und deren Bedeckungen:

Kopf: 53 Tumoren, darunter 47 Sarkome, 15 im Alter von 0—5 Jahren.

Scapula: 4 Tumoren, darunter 3 Sarkome, 1 im Alter von 0 bis 5 Jahren.

Wirbelsäule: 4 Tumoren im Alter von 0—5 Jahren.

Becken: 7 Tumoren, darunter 5 Sarkome, 3 im Alter von 0 bis 5 Jahren.

Röhrenknochen: 34 Tumoren, darunter 31 Sarkome, 5 im Alter von 0—5 Jahren (2 angeboren!).

Muskel und Haut: 39 Tumoren, darunter 25 Sarkome, 11 im Alter von 0—5 Jahren (5 angeboren!).

Augen, Sehnerv und Orbita: 90 Tumoren, darunter 80 Sarkome, 45 im Alter von 0—5 Jahren (1 angeboren!).

Gehirn- und Hirnhäute: 83 Tumoren, darunter 56 Sarkome, 20 im Alter von 0—5 Jahren.

Verdauungstraktus: 41 Tumoren, darunter 20 Sarkome, 11 im Alter von 0—5 Jahren.

Kehlkopf: 14 Tumoren, darunter 2 Sarkome.

Lungen, Herz, Pleura: 25 Tumoren, darunter 14 Sarkome, 4 im Alter von 0—5 Jahren.

Drüsen, Rückenmark, Nerven: 36 Tumoren, darunter 28 Sarkome, 8 im Alter von 0—5 Jahren (1 angeboren!).

Bevor ich nun meinen eigenen Fall zur Beschreibung kommen lasse, sei es mir erlaubt, einige aus der Literatur bekannte Fälle anzuführen.

Ein Fall von Sarkom am Unterschenkel bei einem 5 Monate alten Kinde von Lewis W. Marshall (The Lancet 1878, II, ref. ebenda Bd. 13, 1878, S. 415).

Die Geschwulst nahm die ganze Länge des Unterschenkels ein und lag zwischen der höheren und tieferen Schicht der Wadenmuskeln, die fettig degeneriert sind. Die Tibia und Fibula sind abgeflacht, konvex nach vorn gekrümmt und in der Mitte des Unterschenkels durch den Tumor etwas auseinandergedrängt. Die Untersuchung des letzteren ergab ein Spindelzellensarkom mit sehr großen Cysten. — Amputation unter dem Knie mit glücklichem Erfolg.

Ein Fall von einer Geschwulst am Knöchel des rechten Unterschenkels von Kelbourne King (The Lancet, 1875, II, S. 766).

Bei einem Knaben von 2 Monaten entdeckte man bei seiner Geburt einen Tumor an der Außenseite des rechten Knöchels. Derselbe war schmerzlos, fest mit der bedeckenden Haut verwachsen. Eine Operation wurde verweigert. 2 Monate nach der Geburt war die Geschwulst um das Doppelte gewachsen. Die Haut, darüber ulceriert, sonderte ein blutiges Serum ab. Bei der schließlichen Operation wurde die Neubildung mit dem in Verbindung stehenden Stück der Fibula entfernt. Vollständige Heilung, keine Rezidive. Die mikroskopische Untersuchung des Tumors ergab ein Sarkom.

Gerhard Pfister berichtet in seiner Inaugural-Dissertation Zürich 1902:

„Ueber Knochensarkome der unteren Extremitäten im Kindesalter" über einen Fall von spontan entstandenem Unterschenkelsarkom bei einem 10 Monate alten Kinde, das an Pneumonie und Erschöpfung zugrunde ging und bei welchem die Sektion und anschließend genaue histologische Untersuchung ein Spindelzellensarkom der Tibiadiaphyse mit stellenweise myxosarkomatöser Umwandlung und vereinzelten kleinsten metastatischen Knötchen auf der Pleura diaphragmatica ergab.

Senftleben (Langenbecks Archiv, Bd. 1, S. 118) beschreibt als Sarkom mit granulationsähnlichem Gewebe folgenden Fall:

3 Wochen alter Knabe von gesunden Eltern. Am linken Oberschenkel, in der Gegend der Ausbreitung des Muskel Tensor in die Fascia lata eine etwa walnußgroße Geschwulst, die an ihrer Oberfläche ulceriert war und bläulich durch die Haut schimmerte. Dieselbe war angeboren und saß ursprünglich unter der Haut. Am 3. Tag nach der Geburt des Kindes hatte jedoch ein Arzt eine Inzission gemacht, dabei war ein Blutstrahl aus der Wunde gespritzt. Der Tumor wurde exstirpiert. Es blieb aber, da sein Gewebe dem Musculus tensor fasciae latae sehr ähnlich sah, ein Rest zurück, woraus sich mehrere neue Knoten entwickelten. Dieselben wurden nach 8 Tagen ebenfalls entfernt. Die Wunde heilte per primam intensionem. — Die Geschwülste zeigten auf dem Durchschnitt ein ziemlich festes, derbes Gewebe mit rötlichbraun spiegelnder Fläche. Mikroskopisch handelte es sich um ein Spindelzellensarkom.

Ueber kongenitales Femursarkom, geheilt durch operative und Röntgenbehandlung von Privatdozent Dr. Karl Goebel (Arch. f. klin. Chir. 1908).

Es handelt sich um einen 3 Wochen alten Knaben, dessen Eltern gesund sind, in deren Descendenz und Ascendenz keine Tumorbildung vorgekommen ist. Ein Tag nach der Geburt bemerkte die Hebamme, daß die Innenseite des rechten Knies geschwollen sei. Der behandelnde Arzt hielt diese Schwellung für die Folge von der schweren Geburt (keine Zange, aber starker Dammriß, ältere Primipara). 3 Tage nach der Geburt soll die Schwellung etwa pflaumengroß gewesen sein. In der 2. Woche ist sie nur wenig größer geworden, in der 3. Woche wuchs sie rapid.

Befund: Etwas atrophischer Knabe mit welker Haut, aber im übrigen gesund. Kein Anhalt für metastatische Neubildungen in anderen Organen. — Rings um den rechten Oberschenkel dicht oberhalb des Kniegelenkes ist eine tumorartige Schwellung sichtbar. Der Tumor reicht von dem oberen Drittel des Oberschenkels bis zum mittleren Drittel des Unterschenkels, er scheint aus mehreren Knollen zu bestehen, die deutliche Pseudofluktuation geben. Es bestehen einzelne Tumorteile, der ganze Tumor ist so groß wie eine Frauenfaust. Die Haut über dem Tumor ist verschieblich, schimmert etwas rötlich durch, in ihr verlaufen stark injizierte Venen. Die Palpation des Tumors scheint schmerzlos zu sein. Der größte Umfang des Oberschenkels über dem Tumor beträgt 25,5 cm gegenüber 13,5 cm links. Eine vorgeschlagene Exartikulation wird abgelehnt, es wird eine kombinierte operative und Röntgenbehandlung durchgeführt. Der Tumor wird in zwei Sitzungen radikal entfernt. Es zeigt sich, daß der Tumor teilweise abgekapselt ist, teilweise infiltrativ wächst. Nach der ersten Operation wird er 3mal bestrahlt (2mal 6 Minuten, 1mal 3 Minuten). Nach der zweiten Operation 6mal (2mal 10 Minuten, 3mal 5 Minuten, 1mal 6 Minuten). Im ganzen also 56 Minuten. Nach einmonatiger Behandlung wird der Knabe entlassen. Der Umfang des Oberschenkels beträgt rechts 20 cm, links 13 cm. Wiedervorstellung nach 2 Monaten. Das Kind befindet sich in gutem EZ. Es hat sich sehr vorteilhaft entwickelt. Das rechte Bein kann im Knie nicht über einen rechten Winkel gestreckt werden, die weitere Beugung ist unbehindert. Das rechte Bein ist um 3 cm kürzer als links. Die Umfangmaße über dem Tumor betragen rechts 16,75 cm, links 15. — Die letzte Nachricht über das Kind, 1 Jahr später, ergibt nichts von Rezidiv, sondern Wohlbefinden.

Die mikroskopische Untersuchung der Tumormassen ergab das typische Bild des reinen Spindelzellensarkoms.

Ueber kongenitale Sarkomatose der Haut. Von Dr. E. Neuhaus (Arch. f. Kinderheilkd., Bd. 21).

Am 26. 6. 1896 wurde in die Kinderklinik ein 2 Monate altes Kind gebracht. Die Mutter gab folgende Anamnese: Die Eltern sind gesund. Lues und Tuberkulose ist in der Familie nicht vorhanden. Drei Geschwister leben und sind gesund. Bei dem Kinde handelt es sich um eine normale Geburt, es kam gesund zur Welt, ohne Ausschlag oder sonst etwas Außergewöhnliches. 5 Tage nach der Geburt fiel der Mutter beim Baden auf, daß der linke Unterschenkel krummer und dicker war als der rechte. In den nächsten Tagen wurde er immer dicker, namentlich an

der Außenseite. Als das Kind 5 Wochen alt war, zog die Mutter einen Arzt hinzu, der „das Bein aufschnitt". Er konnte eine zusammenhängende, sulzige, hühnereigroße Masse aus demselben entfernen. Der Arzt gab der Mutter ferner an, daß eine stärkere Blutung eingetreten sei, wie bei ähnlichen kleineren Operationen, daß beide Knochen ganz gesund seien und nicht im Zusammenhang ständen mit der entfernten Masse. Die Mutter bemerkte in dieser Zeit an der Außenseite des rechten Oberschenkels einen blauen Fleck, der sich auf Betasten als ein erbsengroßer Knoten darstellte. Nach und nach sind auch am Rumpfe solche Knötchen aufgetreten, die größer wurden.

Befund: Ein für sein Alter großes und kräftiges Kind in guten EZ., Gewicht 5700 g. Die Haut des Rumpfes und der Extremitäten sind von zahlreichen linsen- bis walnußgroßen Knoten durchsetzt, die sich prall elastisch anfühlen; es besteht eine Pseudofluktuation. Einige kleine Tumoren sind exulceriert, der Rand derselben ist speckig und unterminiert, das Zentrum gleich einer eiterig-jauchigen Masse. Von den unteren Extremitäten ist in erster Linie die linke befallen. Man zählt an derselben neun größere und kleinere Tumoren. Ueber dem linken Malleolus externus ist eine nahezu in Heilung begriffene 2 cm lange Narbe mit einer Fistel, die etwas sezerniert. Der linke Unterschenkel ist an der Außenseite stark verdickt und infiltriert. Wadenumfang links 19,5 cm, rechts 13,5 cm.

Schleimhäute o. B.

Lymphdrüsen sind sämtlich etwas geschwollen, am stärksten die inguinalen und cervicalen. — Die Untersuchung der inneren Organe ergibt durchweg normalen Befund, keinerlei Zeichen für metastatische Herde in der Lunge.

Temperatur 38° C.

Reflexe o. B.

Am 1. 7. (6 Tage nach der Aufnahme) Temperaturanstieg: 39,6°, Allgemeinbefinden schlechter, Herz und Lunge o. B. Der linke Unterschenkel ist stärker geschwollen.

Von einem excoriierten Tumor wird ein Stück mit der Schere abgetragen. Das mikroskopische Bild ergibt ein einwandfreies Rundzellensarkom, das seinen Ausgangspunkt und Ursprung in den Maschen des Unterhautzellgewebes genommen hat.

Am 6. 7. kommt das Kind ad exitum.

Der Sektionsbefund ergab folgendes: Sarkom des linken Unterschenkels (kongenital), Metastasen in der linken Kniekehle, in den Unterschenkelbeugern, in den Iliacaldrüsen, in den Mm. intercostales, pectorales, sternocleidomastoides, in den retro-

gastrischen Drüsen, in der Umgebung der Niere, im Nierengewebe beiderseits selbst, im Herzmuskel, in der Thymus, im Jugulum, in der Wangenschleimhaut, in der Haut der Extremitäten, des Rumpfes, des Halses, des Kopfes und des Gesäßes. Leichte Hydronephrose der linken Niere durch Kompression des Ureters, durch Tumormassen des kleinen Beckens.

Um festzustellen, ob das Primäre ein Osteo- oder Hautsarkom des linken Unterschenkels ist, wird der linke Unterschenkel durchsägt, und man findet folgendes:

Tibia und Fibula sind beide intakt. Das Spatium interosseum ist ausgefüllt mit drei größeren und mehreren kleineren Tumoren, ebenso der Raum zwischen Haut und Fibula.

Das mikroskopische Bild mehrerer Metastasen ergab immer: Rundzellensarkom.

Es handelt sich hier also um ein kongenitales Sarkom der Haut am linken Unterschenkel mit Metastasen in die verschiedensten Muskeln, Knochen und Organe.

Dr. Julius Eröss berichtet im Jahrbuch für Kinderheilkunde 1883, Bd. 19, über folgenden Fall:

Bei einem 16 Monate alten Knaben gewahrt man an der Dorsalseite der ersten Phalanx der dritten Zehe des linken Fußes eine erbsengroße, runde, scharf begrenzte, mit dem Knochen innig verwachsene, knorpelharte Geschwulst, die vollkommen schmerzlos war. Die sie bedeckende Haut war gespannt und verdünnt; die Geschwulst selbst war angeboren, seit der Geburt hatte sich ihr Umfang kaum merklich vergrößert. Der Tumor wurde entfernt, er ging vom Periost aus und war mit den oberflächlichen Schichten des Knochens verwachsen. Heilung innerhalb 8 Tagen.

Die mikroskopische Untersuchung zeigte ein Spindelzellensarkom mit hyaliner Interzellularsubstanz.

Ueber einen Fall von angeborener allgemeiner Sarkomatose; von Medizinalpraktikant E. Schloßmann (Frankfurter Zeitschr. f. Pathologie, Nr. 25, 1921).

Auf dem ganzen Körper eines Neugeborenen zeigten sich erbsen- bis walnußgroße Knoten, die ein weißlich-gelbes, stellenweise rötliches Aussehen hatten. Das Kind ging 3 Stunden nach der Geburt wieder zugrunde.

Der histologische Befund ergab ein Sarkom, ausgehend vom Pankreaskopf. Es fanden sich Metastasen in der Leber, den Lungen, im Herzen, in den Nieren. Bevorzugt sind Haut, der Darm, der Magen und die Rippen.

Bei der zusammenfassenden Betrachtung oben angeführter Fälle ist in 5 Fällen (Marshall Lewis, Kelbourne King, Senftleben, Goebel, Eröss) durch eine frühzeitige Diagnose und rechtzeitige Behandlung, die teilweise in Amputation, teilweise in radikaler Extirpation des Tumors oder in kombinierter operativer und Röntgenbehandlung bestand, ein günstiges Resultat erzielt worden. In den übrigen 3 Fällen (Neuhaus, Pfister, Schloßmann) gingen die Individuen an der durch die mannigfachen Metastasen bedingten Kachexie, an Pneumonie oder gleich nach der Geburt zugrunde.

Es wird nun von Interesse sein, einen Fall von angeborenem Sarkom am Unterschenkel zur Beschreibung kommen zu lassen, der an der Universitäts-Frauen- und -Kinderklinik Jena zur Beobachtung kam und der einen bisher ungewöhnlichen Ausgang nahm.

Am 27. 7. 1934 wurde die 24jährige Erstgebärende, deren Anamnese keinerlei Hinweise auf die Erkrankung des Kindes gab, insbesondere war auch die WaR. der Mutter negativ, von einem 2650 g schweren Kinde entbunden. Die Gesamtlänge betrug 46 cm. Die Geburt, die in erster Schädellage spontan erfolgte, verlief normal.

Am 30. 7. wird am linken Unterschenkel des Säuglings eine deutliche Schwellung beobachtet, die Haut ist leicht gerötet, derb, etwas glänzend, während der Oberschenkel gegenüber rechts keinen Unterschied aufweist. Die Schwellung reicht von der Achillessehne bis fast zur Kniekehle, nach beiden Seiten ausladend (Spindelform). Auf der Höhe der Schwellung meint man Fluktuation zu fühlen, kein Fieber, kein Druckschmerz.

Beinumfang:

	links	rechts
Knöchel	11,5 cm	9,2 cm
Ueber der Geschwulst . .	13,8 „	— „
Ueber der Wade	14,6 „	12,3 „

31. 7. Probepunktion mit dünner Kanüle und Spritze ergibt kein Material, kein altes Blut, kein Eiter.

1. 8. Zunächst Behandlung mit Salbenverbänden.

3. 8. Rötung geschwunden, Schwellung unverändert, etwas derber. Man unterscheidet derbere Partien von weicheren mit Pseudofluktuation. Verdacht auf Tumor malignus?

10. 8. Keine Störung im Allgemeinbefinden, kein Fieber, gute Gewichtszunahme, Verdauung in Ordnung.

20. 8. Schwellung unverändert, aber etwas größer, schmerzfrei; keine Störung im Allgemeineindruck.

27. 8. Konsultation durch chirurgische Klinik. Verdacht auf Tumor.

29. 8. Verlegung in die Chirurgische Klinik in sonst gesundem Zustand. Hier wird derselbe Befund erhoben und festgestellt, daß die Schwellung nicht mit dem Knochen in Verbindung steht.

30. 8. Probeexcision: Es wird ein zirka bohnengroßes, makroskopisch auf Sarkom sehr verdächtiges Stück Gewebe aus der linken Wadengegend unter der Fascie entfernt.

1. 9. Die mikroskopische Untersuchung des eingesandten Materials ergibt einwandfrei ein gemischtzelliges Spindelzellensarkom, das infiltrativ das Muskel- und Bindegewebe durchsetzt.

4. 9. Wiederaufnahme: Sarkom der Unterschenkelfascie. — Eine Amputation des Beines wird abgelehnt. Das Kind ist am Gesäß wund; im Munde Soor.

7. 9. Leichter Temperaturanstieg. Das Kind sieht blaß aus, trinkt schlecht. Photographie des Unterschenkels nach Entfernung der Hautfäden (s. Abb. 1).

8. 9. An der immer gleichgroßen spindelförmigen Schwellung des Unterschenkels unterscheidet man oben medial einen isolierten Tumorknoten, der das übrige Niveau leicht überragt.

10. 9. Entlassung mit gleichem Befund in das Mütterheim mit der Mutter.

8. 11. Das Kind wird in die Kinderklinik aufgenommen, angeblich soll die Schwellung größer geworden sein. Außerdem sind Drüsenschwellungen in beiden Schenkelbeugen vorhanden. — Das Kind wird genau untersucht.

Gewicht: 3500 g.

Befund: Dem Alter entsprechend, großes, blasses, dystrophisches Kind.

Haut: Sauber, ziemlich blaß und trocken, keine Oedeme, kein Exanthem.

Fettpolster etwas reduziert. Muskulatur atrophisch.

Drüsen: Mehrere erbsengroße in der linken Leistenbeuge.

Skelett: Der linke Unterschenkel ist in ganzer Ausdehnung unregelmäßig angeschwollen. Die Haut läßt sich im Bereich der Anschwellung nicht überall abheben. An der Außenseite des linken Unterschenkels befindet sich eine 2 cm lange, reaktionslose Narbe (Probeexcision). Der Tumor ist von grob-höckeriger Oberfläche und harter Konsistenz, die bedeckende Haut völlig reaktionslos.

Beinumfang:

	links	rechts
Knöchel	12,0 cm	9,8 cm
Ueber der Geschwulst , .	14,5 „	— „
Ueber der Wade	15,0 „	12,5 „

Kopf: normal konfiguriert. Fontanelle zwei Querfinger lang und breit.

Augen, Nase, Ohren: Aeußerlich o. B. Pupillen reagieren auf Licht.

Thorax: symmetrisch, beiderseits gleichmäßig beweglich.

Herz und Lunge: o. B.

Abdomen: Etwas vorgetrieben und gespannt, Nabel in Ordnung.

Milz und Leber nicht tastbar.

Genitale: o. B.

Zentralnervensystem: PSR.: li=re, normal auslösbar; wenig Spontanbewegungen, keine Paresen.

Moro: — WaR. — Blutsenkung 19/47.

Röntgenaufnahme beider Unterschenkel: Die Rö.-Aufnahme des linken Unterschenkels zeigt an der medialen Seite der linken Tibia eine doppelte Konturierung der Corticalis, die sich von der Grenze zwischen oberem und mittlerem Drittel bis in die Gegend des inneren Knöchels erstreckt. Die Knochenstruktur, sowohl der Tibia als auch der Fibula zeigt keinerlei Veränderungen.

13. 9. Entlassung in das Mütterheim (s. Abb. 2 und 3).

4. 12. Wiederaufnahme. Gewicht 4070 g. Plötzlicher Temperaturanstieg: 39,4° C.

Das linke Bein ist um 1 cm dicker geworden. Über der Geschwulst: 16 cm.

Rachen gerötet, über beiden Lungen bronchitische Geräusche. Die Rö.-Aufnahme des Thorax ergibt keinen pathologischen Befund. Nach einigen Tagen klingt der bronchitische Prozeß wieder ab. Das Kind nimmt wieder zu. Der Beinumfang nimmt nicht zu.

8. 3. 1935: Das Sarkom zeigt keinerlei Wachstumsneigung.

25. 3. Blutsenkung: 16/20.

3. 5. Die Schwellung am Bein hat sich nicht verändert.

In der nun folgenden Zeit leidet das Kind stark an Pyodermien, nimmt aber weiterhin zu.

8. 8. Gewicht: 9080 g.

16. 8. Die Pyodermien sind soweit abgeheilt, daß eine erneute Probexzission gemacht werden kann. Der pathologisch-histo-

logische Befund ergibt jetzt vollkommen normales Binde- und Muskelgewebe; es besteht kein Anhalt mehr für ein Sarkom.— —

Der vergleichende Rö.-Befund 9 Monate nach der zuerst gemachten Aufnahme läßt die früher festgestellte doppelte Konturierung an der medialen Seite der linken Tibia kaum noch erkennen; man findet heute nur noch einen kaum sichtbaren schmalen Streifen an der früher beschriebenen Stelle. Auch jetzt ist die Knochenstruktur völlig ohne jede Veränderung. — —

Die Schwellung am linken Unterschenkel ist soweit zurückgegangen, daß bei Messungen der Beinumfänge beider Beine der linke Unterschenkel über der Wade nur noch einen Unterschied von 5 mm aufweist. Nur am Malleolus internus bleibt eine kleine Schwellung zurück, die von Seiten der Chirurgischen Klinik für ein Lipom angesehen wird (s. Abb. 4).

Am 4. 10. 35. wird das Kind als geheilt entlassen. Gewicht: 9780 g.

Spezielle therapeutische Maßnahmen an dem erkrankten linken Unterschenkel wurden nicht ergriffen.

Welche Schlußfolgerungen lassen sich nun aus dem oben beobachteten Falle ziehen? —

Wie die histologische Untersuchung von der am 30. 8. 34 gemachten Probeexzission zeigt, handelt es sich um ein angeborenes gemischtzelliges Spindelzellensarkom infiltrativen Charakters bei einem Neugeborenen. Die Diagnose ist zunächst durch diesen eindeutigen Befund gesichert, zumal auch der klinische Befund in den ersten Wochen im Sinne einer malignen Geschwulst spricht. Differentialdiagnostisch konnten an den Extremitäten entzündliche Prozesse, akute, subakute und chronische Periostitis, Ostitis und Osteomyelitis, Knochensyphilis, Knochentuberkulose, Karzinom und benigne Geschwülste in Betracht gezogen werden. Durch die hier erwähnte eindeutige histologische Untersuchung sind diese Diagnosen leicht auszuschließen gewesen. Aus der Krankengeschichte geht weiterhin hervor, daß sich ein weiteres Wachsen des Tumors nicht herausgestellt hat. Eine erhebliche Kachexie trat nicht auf; eine vorübergehende Abmagerung besserte sich bald wieder, es stellte sich normale Gewichtszunahme ein. Die Schwellung am linken Unterschenkel ging im weiteren Verlauf ohne irgendwelche therapeutische Maß-

nahmen zurück, wobei in diesem Zusammenhange hier noch besonders erwähnt und hervorgehoben werden muß, daß sämtliche Vorschläge therapeutischer Art von der Mutter abgeschlagen worden sind. Der weitere klinische Verlauf, das immerhin langsame Zurückgehen des Tumors, Gründe, die die Diagnose „Sarkom" zweifelhaft erscheinen ließen, veranlaßten die Klinik, eine erneute Probeexzision aus dem restlichen Tumor vornehmen zu lassen. Der histologische Befund vom 16. 8. 35 ergab nun, daß es sich jetzt um normales Muskel- und Bindegewebe handelte; Tumorzellen konnten bei dieser Untersuchung nicht nachgewiesen werden.

Wie ist diese Beobachtung zu erklären? Die Eindeutigkeit des ersten histologischen Befundes läßt an der Diagnose eines Sarkoms einen Zweifel nicht aufkommen. Man könnte also von der Spontanheilung eines angeborenen Sarkoms sprechen. Eine solche Beobachtung ist aber derart selten, daß die Beweisführung jeder Kritik standhalten müßte. Hierzu wäre unserer Meinung nach eine Sektion unerläßlich oder wenigstens eine klinisch restlose Rückbildung der Extremität zur Norm. Denn es wäre immerhin möglich, daß die Probeexzision ein Gebiet getroffen hätte, das frei von sarkomatösen Veränderungen war. Somit müssen wir immerhin ein non liquet aussprechen. Da das Kind aber aus der Beobachtung ausscheidet und es sehr zweifelhaft erscheint, ob eine spätere Klärung im obigen Sinne je möglich sein wird, schien uns die Mitteilung des Falles auch heute schon von erheblichem wissenschaftlichem Interesse zu sein.

Am Schluß meiner Arbeit it es mir noch eine angenehme Pflicht, Herrn Prof. Herold für die Ueberlassung des Themas, Herrn Prof. Ibrahim für die liebenswürdige Unterstützung bei der Bearbeitung und für die Uebernahme des Referates meinen verbindlichsten Dank auszusprechen. Ebenso danke ich Herrn Prof. Berblinger für die liebenswürdige Beratung der histologischen Präparate.

Schrifttum.

Ahlfeld: Arch. f. Gynäkol. 1880, 14.
Borst: Die Lehre von den Geschwülsten, 1. Teil, 1902.
Birkner: Diss. München 1912.
Brüning-Schwalbe: Handbuch der allgemeinen Pathologie und pathologischen Anatomie im Kindesalter, Bd. I, Kap. 7.
Coughlin: Zentralbl. f. Chir. 1915, Nr. 38.
Charbou und *Legedank:* Dtsch. Ztschr. f. Chir. 1879, Bd. 13.
Eröss: Jahrb. f. Kinderheilkd. 1883, Bd. 19.
Germer: Diss. Greifswald 1904.
Goebel: Arch. f. klin. Chir. 1908, Bd. 87.
Kelbourne King: Lancet 1875, Bd. 2.
Kaufmann: Lehrb. d. spez. path. Anatomie 1911, Bd. 2,
Lotz: Diss. Marburg 1923.
L'Huillier: Virchow-Archiv 1904, Bd. 178.
Lewes Marshall: Lancet 1878.
Mauderli: Diss. Basel 1895.
Moldavan: Prager Med. Wochenschr. 1905, Nr. 29. Referat in Monatsschrift f. Kinderheilkd., Bd. 4, S. 407.
Neuhaus: Arch. f. Kinderheilkd., Bd. 21.
Mönckeberg: Lubarsch-Ostertags-Erg., 10. Jahrg., Nr. 752.
Manson: Zentralbl. f. Chir. 1914, Bd. 4.
Joseph: Dtsch. Mediz. Wochenschr. 1903, Nr. 35.
Pfister: Diss. Zürich 1902.
Ramdohr: Virchow-Archiv, Bd 73.
Ribbert: Beiträge zur Entstehung der Geschwülste, 1905.
Geschwulstlehre 1904.
Senftleben: Langenbecks Archiv 1901.
Schloßmann: Frankfurter Ztschr. f. Pathol. 1921, Bd. 25, S. 486.
Steffen: Die malignen Geschwülste im Kindesalter, 1905.
Stübinger: Diss. Leipzig 1903.
Virchow: Die krankhaften Geschwülste.
Weinlechner: Gerhardts Handbuch f. Kinderkrankheiten, Bd. 6, S. 210.

Lebenslauf.

Am 27. Juni 1907 wurde ich in Ilmenau (Thür.) als Sohn des Rechtsanwalt Dr. W. Zersch und seiner Ehefrau Dora geb. Elle geboren. Ich besuchte die Volksschule in Windhuk (ehem. Deutsch-Südwestafrika), darauf das Realgymnasium in Weimar, wo ich im September 1927 meine Reifeprüfung bestand. Meine medizinischen Studien absolvierte ich an den Hochschulen München, Wien und Jena von 1927 bis 1934. SS. 1930 bestand ich die ärztliche Vorprüfung in Jena, WS. 1933/34 die ärztliche Staatsprüfung in Jena.

Nach Erledigung des praktischen Jahres an der Medizinischen Universitäts-Poliklinik in Jena erlangte ich am 15. März 1935 die Approbation als Arzt. Nach 2½monatlicher Tätigkeit an der Chirurgischen Universitäts-Poliklinik übernahm ich 2 Monate lang Vertretungen praktischer Aerzte. Am 1. November 1935 trete ich als Sanitäts-Fahnenjunker in die Wehrmacht ein.

Jena, den 18. Oktober 1935.

Abb. 2.

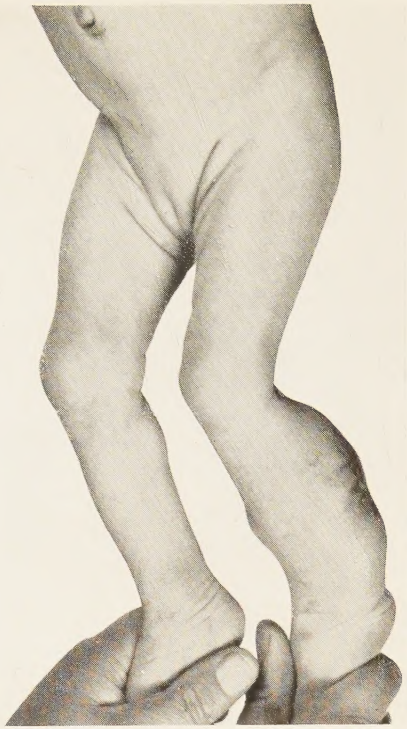

Abb. 1.